

UROLOGISCHE KLINIK UND POLIKLINIK RECHTS DER ISAR
DER TECHNISCHEN UNIVERSITÄT MÜNCHEN

PENISVERLETZUNGEN BEI MASTURBATION
MIT STAUBSAUGERN

Theimuras, Michael Alschibaja

Vollständiger Abdruck der von der Fakultät für Medizin der Technischen Universität München zur Erlangung des akademischen Grades eines
Doktors der Medizin
genehmigten Dissertation.

Vorsitzender: Prof. Dr. phil. G. Pfohl
1. Prüfer: PD. Dr. med. E. Hertel
2. Prüfer: Prof. Dr. med. W. Mauermayer

Die Dissertation wurde am 28. 6. 1978 bei der Technischen Universität München eingereicht und durch die Fakultät für Medizin am 10. 11. 1978 angenommen.

Tag der Promotion: 14. 12. 1978

INHALTSVERZEICHNIS

Seite

A. EINLEITUNG	1
I. Anatomie des Penis	1
II. Masturbation bei Männern	3
III. Staubsauger	5
B. I. Untersuchungsvorgang	8
II. Kasuistik	9
III. Auswertung der Kasuistik	50
IV. Diskussion	57
C. ZUSAMMENFASSUNG	60
D. LITERATURVERZEICHNIS	61
Lebenslauf	

A. EINLEITUNG

Eine Reihe von Penisverletzungen bei Masturbation mit Staubsaugern, die im Laufe der letzten Jahre am Klinikum rechts der Isar der Technischen Universität München zur Behandlung kam, gab Anlaß zu einer eingehenden Untersuchung dieses Problems, zumal in der Literatur bisher noch keine zusammenhängende Darstellung zum obigen Thema erschienen war. Nur Waterhouse und Gross, 1969 (52) erwähnten in ihrer Arbeit über 251 Fällen von Urogenitaltrakt-Verletzungen eine Staubsaugerverletzung des Penis durch Masturbation. Kammerer, 1972 (36) fand unter 60 Penisverletzungen 8 Verletzungen durch Staubsauger.

Im folgenden soll nach einer Übersicht über die Anatomie des Penis, die Beschreibung des benutzten Staubsaugers und eine kurze Abhandlung der Masturbation, anhand von 8 Fällen aus der Urologischen Abteilung des Klinikums rechts der Isar der Technischen Universität München, von 5 Fällen aus dem städtischen Krankenhaus Rosenheim und von 3 Fällen aus dem Allgemeinen Krankenhaus St. Georg in Hamburg das Krankengut vorgestellt und ausgewertet werden.

I. Anatomie des Penis

Der Penis ist ein langgestreckter, zylindrischer Körper, der im wesentlichen aus erektilen Gewebe aufgebaut ist. Man unterscheidet die an den beiden unteren Schambeinästen und am diaphragma urogenitale befestigte Wurzel, radi penis, den eigentlichen im nicht eregierten Zustand herabhängenden Hauptabschnitt, corpus penis, und das verdickte vordere Ende, die glans penis. Man nennt die, nur im eregierten Zustand dorsalwärts gegen die ventrale Bauchwand gerichtete Fläche dorsum penis, die entgegengesetzte Fläche die im nicht eregierten Zustand der Ventralfläche des scrotums anliegt facies urethralis. Der Penis besteht aus zwei unvollständig miteinander zusammenhängenden Schwellkörpern corpora cavernosa penis und aus dem ihnen ventrocaudal angelagerten unpaaren Harnröhrenschwellkörper corpus spongiosum penis.

Die corpora cavernosa penis entspringen mit zwei getrennten stark verjüngten Schenkeln, crura penis, in der Nähe der Scham-Sitzbein-Grenze von der äußeren Fläche des ramus inferior ossis pubis und sind hier mit dem Periost verwachsen. Weiter ventral, auf der kaudalen Fläche des Symphysenknorpels, verschmelzen beide crura penis zum gemeinsamen corpus cavernosum penis. Eine mediane, vielfach durchbrochene Scheidewand, septum penis, deutet die Entstehung des Schwellkörpers aus zwei Hälften zeitlebens an. Auch sind Dorsal- und Ventralfläche des Schwellkörpers rinnenförmig vertieft; am dorsum penis nur flach, an der facies urethralis breiter und tiefer zur Einlagerung des corpus spongiosum penis. Nach der glans penis hin verjüngt sich der Schwellkörper und fügt sich leicht abgerundet und eingekerbt in die Höhlung des glans penis ein. Eine kräftige tunica albuginea, die sich in das septum penis fortsetzt, umschließt das corpus cavernosum penis. Im Innern wird der Schwellkörper durch gefäßführende Bindegewebe septum trabeculae corporum cavernosorum, zerlegt. Mitten durch jede Schwellkörperhälfte zieht die a. profunda penis.

Der viel dünnere, längere urethrale Schwellkörper, corpus spongiosum penis ist in seinem mittleren Bereich abgeplattet zylindrisch. Das hintere gegen den Damm gerichtete Ende bulbus penis, ist keulenförmig aufgetrieben und mit der Außenfläche des diaphragma urogenitale verwachsen. Ein unvollständiges Septum deutet die Verwachsung aus einem paarigen Schwellkörper an. Das abgestumpfte kegelförmig gestaltete, vordere Ende des Corpus spongiosum penis, glans penis, weist gegenüber dem zylindrischen Körper eine starke Dickenzunahme auf. Die glans penis ist an ihrer Basis exzentrisch mit dem Mittelteil des corpus spongiosum penis verbunden, so daß die Eichel nach dorsal und seitlich mit einem abgerundeten über das Niveau des Penischaftes vorspringenden Rand, corona glandis, endet und die verjüngte Spitze des corpus cavernosum penis kaputzenartig umschließt. An der Stelle, an der die glans penis und das corpus cavernosum penis miteinander verbunden sind, entsteht eine tiefe, halsartige Bucht, collum glandis. In der glans penis findet sich ein kurzes septum glandis, in welches das Endstück der Harnröhre angefügt ist. Eine eigent-

liche tunica albuginea fehlt dem corpus spongiosum penis. Die elastische fascia penis profunda umschließt alle Schwellkörper gemeinsam. Außen an der Wurzel ist der Penis durch das dreieckige ligamentum Suspensorium penis an der Außenfläche des Symphyseknorpel befestigt. Ein weiteres Verstärkungsband, das Ligamentum fundiforma penis zieht von der Ventralfläche der linea alba als bindgewebig fetthaltiger Fasernzug zur Penismurzel und umgreift diese schlingenartig. Die Haut des Penis bildet an der Eichel eine Dublikatur, die Vorhaut, praeputium. Die dünne haarlose, nur mit einzelnen Talgdrüsen, glandulae praeputiales, versehene Haut erhebt sich am hinteren Rand der corona glandis, zu einer ringförmigen Hauttasche und umhüllt in nicht eregiertem Zustand die glans penis. Auf diese Weise entsteht ein blind am collum glandis endender Spaltraum, Praeputialsack. An der Vorhaut sind ein äußeres und ein inneres Blatt zu unterscheiden. Das innere Blatt ist in der Medianlinie an der facies urethralis mit dem Schwellkörper der glans durch das frenulum praeputii verwachsen. Die dehnbare Öffnung des Praeputium, orificum praeputii kann normalerweise über die glans penis zurückgestreift werden.

II. Masturbation bei Männern

Als Masturbation oder Selbstbefriedigung bezeichnen wir jede Art körperlicher Reizung, die zu genital-sexueller Erregung führt. Gewöhnlich werden dabei die Geschlechtsteile mit der Hand oder auch einem fremden Gegenstand stimuliert. Auch heute noch halten es viele Angehörige unserer Gesellschaft für eine "Perversion", wenn jemand masturbiert. Die meisten Erwachsenen verurteilen die Masturbation bei ihren Altersgenossen und versuchen auch die Kinder an einer derartigen Betätigung zu hindern. Trotzdem aber ist dieses Verhalten außerordentlich häufig (Ford und Beach, 1968 (24)). Kinsey, Pomeroy und Martin, 1970 (38) geben an, daß 92 % aller amerikanischen Männer mindestens einmal in ihrem Leben bis zum Orgasmus masturbiert haben. Nach Schätzung verschiedener anderer Forscher masturbieren in den europäi-

sehen Ländern 85 bis 96 % aller Männer. Die meisten amerikanischen Jungen führen ihre erste Ejakulation durch Masturbation herbei, und auch in den ersten Jahren der Nachpubertät bleibt diese Art der Reizung die wichtigste Quelle der Sexualität. Sie kommt in dieser Zeit durchschnittlich 2- bis 4 mal pro Woche vor (Ford und Beach, 1968 (24)).

Die Häufigkeit der männlichen Masturbation verringert sich in den späteren Lebensjahren zunehmend; die Masturbation kann aber auch das ganze Erwachsenenleben hindurch fortgesetzt werden. Kinsey und seine Mitarbeiter, 1970 (38) haben festgestellt, daß 96 % der amerikanischen Ehemänner, die ein College absolviert haben, mindestens gelegentlich masturbieren. Die Männer niedrigeren Bildungsgrades dagegen hören meist irgendwann in der Nachpubertät mit der Masturbation auf. Die Neigung in der Masturbation etwas "Unnatürliches" oder "Perverses" zu sehen, ist bei ihnen stärker ausgeprägt. Die Männer, die nur die Grundschule besucht haben, nehmen gewöhnlich den heterosexuellen Geschlechtsverkehr sehr viel früher auf als diejenigen, die das College besuchen. Dementsprechend haben sie auch eine andere Möglichkeit der Sexualbefriedigung und können auf die Masturbation verzichten, ohne sexuell inaktiv zu werden (Kinsey et al., 1970 (38)). Nach Hamilton, 1929 (29) nimmt bei Männern in den Sechzigern die Neigung zur Masturbation wieder zu, und die Masturbation kann in diesem Lebensalter häufiger sein als in den vorhergehenden beiden Lebensjahrzehnten. Diese Feststellung stimmt mit den Ergebnissen Kinseys und seiner Mitarbeiter nicht überein.

Die in unserer Gesellschaft bei weitem häufigste Masturbationspraktik besteht darin, daß der Penis mit der Hand gereizt wird. In einem sehr kleinen Teil aller Fälle wird zum Zweck der Selbstbefriedigung irgendein Gegenstand in die Harnröhre oder den After eingeführt.

III. Staubsauger

Wie im Laufe dieser Arbeit näher erläutert werden wird, entstanden sämtliche Penisverletzungen bei Masturbation mit Staubsauger soweit die Staubsaugermarke überhaupt bekannt wurde, mit einem Kobold-Staubsauger der Marke Vorwerk. Aus diesem Grunde sollen eine kurze Erläuterung über Aufbau und einige technische Daten dieses Typs gegeben werden.

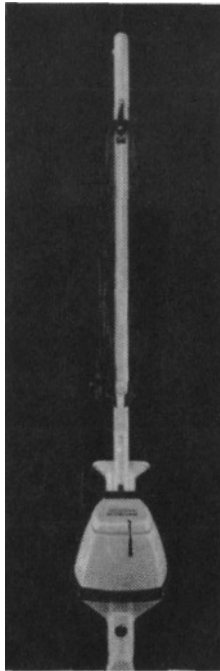


Abb. 1 a Der Kobold-Staubsauger
(Mit freundlicher Erlaubnis der Firma Vorwerk & Co.,
Elektro KG, Wuppertal, veröffentlicht.)

Der Vorwerk-Kobold unterscheidet sich von den übrigen Modellen vor allem dadurch, daß sich der Motor am unteren Ende eines Stieles befindet und während des Saugens mit diesem über den Boden hin- und herbewegt wird. Durch diese Konzeption ist der übliche

Verbindungssaugschlauch zwischen Saugdüse und Motorgehäuse überflüssig geworden. (Es gibt zwar einen solchen Saugschlauch als Zusatzgerät, er wird aber wohl nur selten benutzt.) Entfernt man nun die Saugdüse, so trennt nur noch ein 11 cm langer Ansaugstutzen von 3, 2 cm Durchmesser den Propeller von der Staubsaugerspitze.

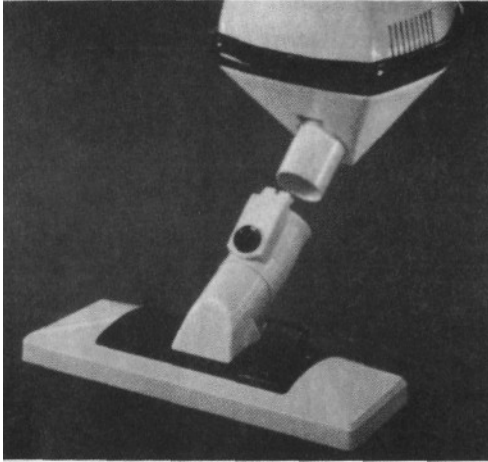


Abb. 1 b Der Kobold-Staubsauger
(Mit freundlicher Erlaubnis der Firma Vorwerk & Co.,
Elektro KG., Wuppertal, veröffentlicht.)

Wie die eingehende Exploration einiger Patienten ergeben hat, führen die Patienten den nicht eregierten Penis in den Ansaugstutzen ein (in eregiertem Zustand ist dies nicht möglich). Durch den Luftstrom wird der Penis in Fibration versetzt und eregiert. Mit zunehmender Erektion wird der Sog stärker und schließlich wird der ganze Staubsauger an den Unterleib gepreßt und der Penis völlig in den Ansaugstutzen gezogen. In diesem Augenblick kommt er mit dem rotierenden Propeller in Berührung und wird je nach Motorleistung und Schnelligkeit des Abwehrreflexes, der Länge und dem Erektionszustand unterschiedlich traumatisiert.

Tab. 1 Technische Daten des Kobold-Staubsaugers
 Mit freundlicher Erlaubnis der Firma Vorwerk & Co.,
 Elektro KG, Wuppertal, veröffentlicht

Typ	Nenn-drehzahl des Motors	max. Unterdruck mm H ₂ O	max. Luft- menge/sec
VK 111 (ab 1956)	14000 U/min	400 mm H ₂ O	18 l/sec
VK 114/115	16000 U/min	400 mm H ₂ O	24 l/sec
VK 116	17000 U/min	500 mm H ₂ O	25 l/sec

Theoretisch könnten solche Unfälle auch mit anderen Staubsauger-
 marken, bei denen ebenfalls der Propeller unmittelbar hinter dem
 Ansaugstutzen eingebaut ist, entstehen. Es ist jedoch meistens
 ein Saugschlauch von 1 - 2 m Länge vorhanden, so daß bei einem
 Masturbationsversuch der Penis in den Schlauch gesaugt wird, oh-
 ne mit dem Propeller in Berührung zu kommen und somit auch kei-
 ne Verletzung entsteht.

B. I. Untersuchungsvorgang

Grundlage der Untersuchung war das klinische Krankengut der Urologischen Klinik und Poliklinik am Klinikum rechts der Isar der Technischen Universität München (Chefarzt: Prof. Mauermaier), der urologischen Abteilung des städtischen Krankenhauses Rosenheim (Chefarzt: Prof. Bauer), sowie der urologischen Abteilung des Allgemeinen Krankenhauses St. Georg in Hamburg (Chefarzt: Dr. Hubmann) vom Januar 1966 bis einschließlich September 1972.

An dieser Stelle möchte ich den Herren Chefärzten meinen Dank für die freundliche Überlassung der Krankengeschichten aussprechen.

Es wurden diejenigen Fälle herausgesucht, die innerhalb des genannten Zeitraumes wegen Penisverletzung durch Masturbation mit Staubsaugern stationär behandelt wurden.

Die Krankengeschichten wurden in bezug auf die Aussagen über die Verletzungsursache, Ausgangsbefund, Verlauf, Endbefund und Erfolg der jeweils durchgeführten Therapie ausgewertet.

In den Fällen, in denen dies möglich war, wurde der Patient einer Nachuntersuchung unterzogen und eingehend exploriert.

II. Kasuistik

Fall 1 Kr., 53 Jahre, evangelisch, verheiratet,
Beruf: Hausmeister

Unfallhergang

Der angeblich impotente Patient hielt bei einem Masturbationsversuch den nicht eregierten Penis in den Ansaugstutzen eines laufenden Staubsaugers.

Der Penis wurde in das Staubsaugergehäuse gezogen und kam mit dem Rotor in Berührung. Es kam zu einer stark blutenden Verletzung am Penis. Der Patient fuhr sofort mit dem Unfallwagen in die Klinik.

Lokalbefund

Praeputium zerrissen. Frenulum abgerissen. Multiple Einrisse an der Eichel, besonders links, bis an die Kranzfurche reichend.

Erstversorgung

Intubationsnarkose. Einführen eines Ballonkatheters unter aseptischen Bedingungen in die Blase.

Urin zunächst blutig, später klar.

Desinfektion mit Sublimatlösung.

Nach dem Abwaschen des Penis zeigte sich, daß die Umgebung der Harnröhrenmündung nahezu schwarz war. Sparsames Abtragen der zerretzten Hautteile und Naht mit Catgut, wobei jeweils nur so tief gestochen wurde, wie zur Blutstillung erforderlich war. Wegen der zahlreichen teils längs, teils winkelig verlaufenden Verletzungen, die insgesamt um die Circumferenz der glans penis reichten, waren ca. 80 Nähte bei sparsamem Fassen der Wundränder erforderlich. Darnach Anlegen eines Salbenmullverbandes. Bei Druck auf den

Penis entleerte sich wiederholt etwas Blut neben den Katheter, so daß mit einer Harnröhrenverletzung gerechnet werden mußte.

Tetanusprophylaxe

Am Aufnahmetag: 1, 0 ml Tetatoxoid,
am 10. Tag: 0, 5 ml Tetatoxoid.

Verlauf

Nach operativer Wundversorgung und vorübergehender (7 Tage) Dauerkatheterbehandlung wegen Blutung aus der vorderen Harnröhre, trat eine primäre Wundheilung ein.

Wegen des Harnwegsinfektes wurde 2 g Paraxin täglich - 10 Tage lang - als Injektion, später als Dragees verabreicht. Die Wundheilung wurde durch tägl. 1 Amp. Alphachymotrypsin 25 unterstützt.

Urinsediment

Bei Dauerkatheter Bakterien +++, Erys ++, Leuco (+)

Urinsediment-Kontrolle

Bakterien ++, Leuco +.

Urinkultur

B. Proteus und Enterokokken
resistent gegen Methicillin.

Nach 14 Tagen stationärer Behandlung gebessert in hausärztliche Betreuung entlassen, mit der Empfehlung, die Harnwegsinfektion mit Durenat oder Furadantin weiter zu behandeln.

Fall 2 Rö, 73 Jahre, evangelisch, geschieden,
Beruf: Rentner (Tischler)

Unfallhergang

Der Patient befand sich wegen Ischias in orthopädischer Behandlung. Er wollte sich mit dem Staubsauger massieren. Dabei sei ihm angeblich aus Versehen der Penis in den Staubsauger geraten.

Wegen erheblicher Blutung fuhr er sofort mit einem Taxi in das Krankenhaus.

Lokalbefund

Schwarze Verfärbung der glans penis sowie der Haut über dem Penis bis Penismitte. In diesem Bereich war die Haut stark geschwollen und oedematös verändert. Tiefe Rißwunden an der glans penis und Zerfetzung der Haut über der gesamten glans. Am praeputium befanden sich zahlreiche unregelmäßige Rißwunden. Das innere Blatt der linken Hälfte fehlte, das frenulum war weitgehend nach hinten abgerissen und es blutete in diesem Bereich.

Erstversorgung

Etwa 1 1/2 cm breite Circumcision. Das innere und das äußere Blatt ließen sich an der rechten Hälfte gut adaptieren, während eine Adaptation der linken Hälfte wegen des Fehlens des inneren Blattes nicht möglich war. Daher wurde das äußere Blatt an dem subcutanen Bindegewebe vernäht. Situationsnähte über glans penis und Abtragen der Nekrosen. Wegen der Zerfetzung des frenulum war eine Adaptation in diesem Bereich nicht möglich; daher wurde dieses abgetragen und die Blutung mit Catgut-Nähten unterbunden. Sorgfältige Blutstillung. Einlegen eines 18er Ballonkatheters; Urin war klar. Hochlagerung des Penis. Salbenverband, Rivanolumschläge.

Tetanusprophylaxe

Am 2. Tag: 1,0 ml Tetatoxoid,
am 14. Tag: 0,5 ml Tetatoxoid.

Verlauf

Nach Circumcision und Wundversorgung heilten die Verletzungen störungsfrei ab. Der Katheter wurde am 4. Tag entfernt. Es wurden täglich Penisbäder mit Kaliumpermanganat durchgeführt und 1 x 1 Tablette Durenat und 3 x 1 Tablette Complamin bis zur Entlassung nach 34 Tagen stationärer Behandlung gegeben.

Urinsediment

Erys ++, Bakterien +, Leuko (+); bei Kontrolle in der 2. Woche
Erys Ø, Bakt. Ø, Leuko Ø.

Fall 3 Re, 65 Jahre, röm.-kath., verheiratet,
Beruf: Rentner (Arbeiter)

Unfallhergang

Angeblich beim Massieren mit dem Staubsauger wegen Kreuzschmerzen sei der Penis in den Staubsauger geraten.

Lokalbefund

Die glans penis war schwarz verfärbt, auf der linken Seite zeigte sie eine tief in den Schwellkörper reichende Rißwunde.

Ventral war die Harnröhre ca. 1 cm proximal des sulcus coronarius bis auf eine etwa 2 cm breite Brücke auf der Dorsalseite durchtrennt. Zahlreiche cerklageartige Praeputiumsverletzungen.

Erstversorgung

Adaptationsnähte an der glans penis und am praeputium. Einlegen eines Tiemann-Ballon-Kath Char 20 zur Harnröhrenschiebung und End-zu-End-Vereinigung der Urethra mit 2 x 0 atraumatischen Cat. Fett-Gaze, Druckverband.

Tetanusprophylaxe

Am Aufnahmetag: 0,5 ml Tetatoxoid.

Verlauf

Nach operativer Wundversorgung wurde ein Dauerkatheter zur Schienung der Urethra eingelegt. Bei täglichem Verbandswechsel und Blasenpflege heilte die Harnröhrenverletzung primär ab. Eine Harnwegsinfektion mit Bact. Proteus und Coli wurde mit Refobacin beherrscht.

Infolge der Quetschungen und Durchblutungsstörungen im Bereich der glans penis kam es jedoch zu einer teilweisen Nekrose der glans. Die große Wunde an der glans heilte dann per granulationem. Bei der Entlassung nach 47 Tagen war die Miktion unbehindert, der Harn steril.

Fall 4 Schu., 66 Jahre, röm.-kath., verheiratet,
 Beruf: Rentner (Graphiker)

Vorgeschichte

Der 66jährige Patient hatte mit 30 Jahren geheiratet. Nach 26 Jahren wurde er wieder geschieden und lebte, nachdem er 7 Jahre allein war, mit einer 54jährigen Witwe zusammen. Er war mit starken sexuellen Tabus behaftet, so daß er nur zögernd Auskunft über sein Sexualeben gab. Dennoch ließ sich folgendes explorieren:

Den ersten Geschlechtsverkehr hatte er mit 23 Jahren. Auf Fragen nach Masturbationsgewohnheiten und Häufigkeit gab er nur ausweichend Antwort. Selten sei er mit Prostituierten verkehrt. Während seiner Ehe habe er bis auf den Anfang nur 1mal pro Woche Geschlechtsverkehr mit seiner Frau gehabt. Die Abstände seien mit wachsendem Alter größer geworden. Mit seiner jetzigen Lebensgefährtin wäre er seit 1 1/2 Jahren nur noch alle 1 - 3 Monate sexuell verkehrt.

Er bestritt sehr heftig jemals pornographische Literatur gelesen zu haben.

Onanie hielt er für ungesund, konnte aber nicht angeben warum.

Unfallhergang

Dazu gab der Patient zuerst folgende Darstellung:

Er sei gestolpert und mit dem Penis auf ein Glas gefallen. Als ihm aber gesagt wurde, daß die Art der Verletzungen unmöglich durch ein Glas verursacht werden konnte, sondern vielmehr alles auf einen Masturbationsversuch mit einem Staubsauger hindeute, widerspricht er nicht und bestätigte sogar, daß er einen Staubsauger "Kobold" der Marke Vorwerk benutzt hätte. Zu dem Patienten war kein richtiges Vertrauensverhältnis herzustellen, so daß nicht weiter in ihn eingedrungen wurde.

Lokalbefund

Die glans penis zeigte multiple tiefe Schnittverletzungen, teils mit erheblichen Gewebdefekten auf. Die Haut war an der corona glandis vollkommen abgerissen, die glans mit dem Schaft nur mehr auf einer Breite von einem Zentimeter verbunden. Die Harnröhre fehlte bis 1 cm proximal vom Fremulumansatzbereich.

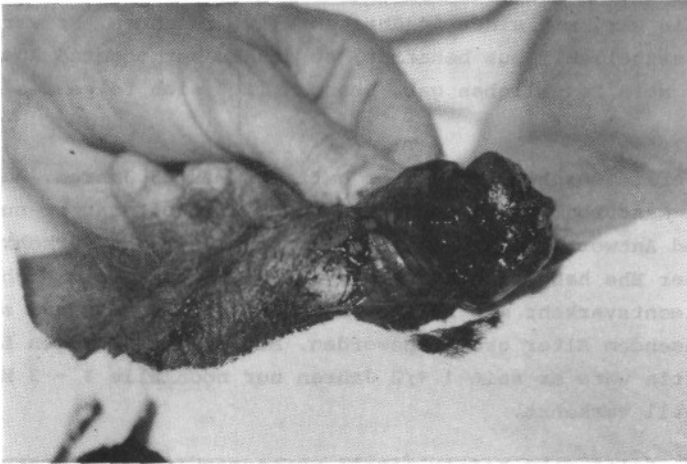

Abb. 2 Fall 4, praeoperativ

Erstversorgung

Zunächst sparsamste Wundexzision. Dann Versorgung der Harnröhre, wobei die Schleimhaut mit der äußeren Haut im Sinne einer vorderen Hypospadie vernäht wurde.

Ein Ballonkatheter wurde in die Blase eingeführt.

Dann Versorgung der glans, wobei eine gute Wiederherstellung gelang.

Druckverband mit Fettgaze.

Tetanusprophylaxe

Am Aufnahmetag: 0,5 ml Tetatoxoid,
nach 4 Wochen: 0,5 ml Tetatoxoid.

Verlauf

Unter antibiotischem Schutz kam es zu einer komplikationslosen Abheilung, wobei sich allerdings eine etwa fingerkuppengroße Nekrose an der Ventralseite der glans penis ausbildete. Am 36. Tag wurde der Patient aus der stationären Behandlung entlassen.

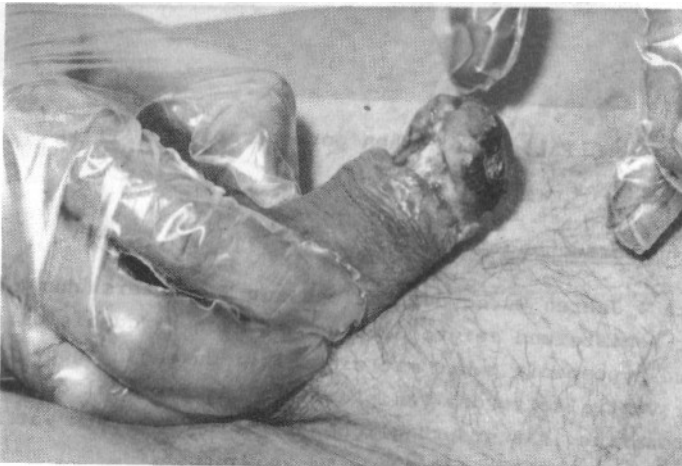


Abb. 3 a Fall 4, 3 Wochen postoperativ

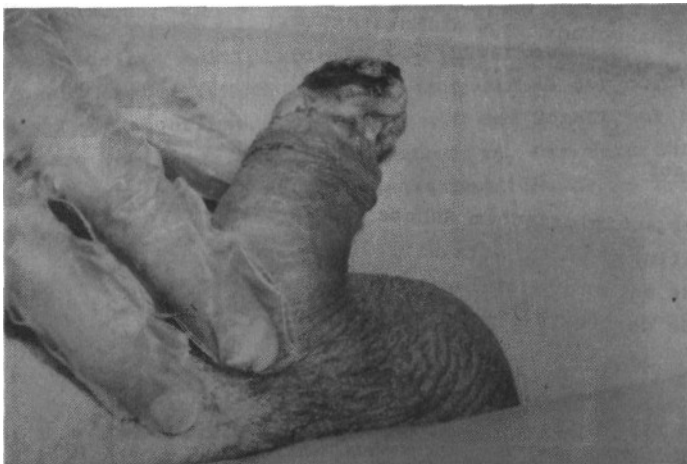

Abb. 3 b Fall 4, 3 Wochen postoperativ

Nachuntersuchung

Nach 4 Jahren wurde der Patient zur Nachuntersuchung bestellt. Der Penisbefund zeigte den Zustand nach Circumcision; es bestand eine hypospadias penis mit einer frei durchgängigen Öffnung an der Ventralseite des Penis unmittelbar proximal des sulcus coronarius. Das ursprüngliche orificium externum war narbig verzogen, verwachsen und nur 4 mm sondierbar.

Narbige Einziehung im sulcus coronarius, die auf die glans übergeht. Varizenartige Erweiterung der Venen im Bereich der glans penis.

Es zeigte sich ferner eine Deviation des Penis nach ventral und dextral. Sensibilitätsverlust im gesamten Narbenbereich. Miktionsmehrstrahlig, ansonsten unauffällig. Beschwerden beim Geschlechtsverkehr bestanden noch im Sinne einer verminderten Erektion und einer Deviation des Penis. Bei der Ejakulation würde das Sperma nur heraustropfen.

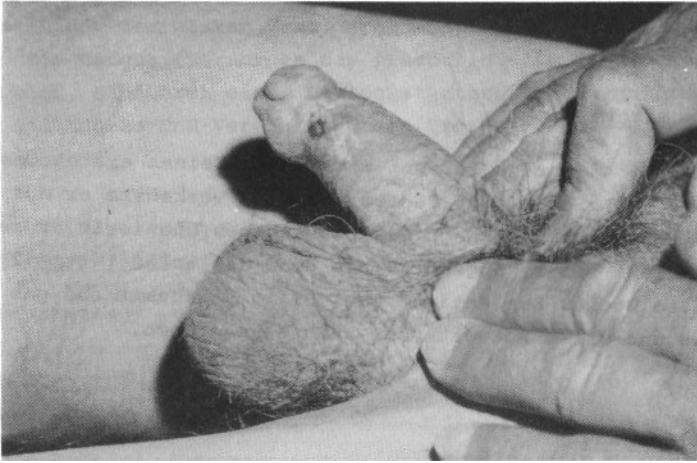


Abb. 4 Fall 4, 4 Jahre postoperativ

Fall 5 Be., 48 Jahre, röm.-kath., ledig,
Beruf: Lagerarbeiter

Vorgeschichte

Der debile 48jährige Patient war ledig. Seinen ersten Geschlechtsverkehr hatte er mit 36 Jahren. Seitdem verkehrte er nur 3mal mit einer Partnerin. Nach eigenen Angaben onanierte er regelmäßig während seiner Jugend 6- bis 8mal die Woche, jetzt 2- bis 3mal die Woche. Der Patient war völlig ungehemmt und gab bereitwillig und offen Antwort über sein Sexualleben.

Unfallhergang

Der Patient habe sich schon den ganzen Abend mit erotischen Gedanken beschäftigt, er sei sexuell sehr stimuliert gewesen. Da wäre ihm die Idee gekommen, den Staubsauger als eine Art Vagina-Ersatz zu benutzen. Der Effekt sei enttäuschend gewesen und so habe er den Apparat angestellt. Im selben Augenblick sei der Staubsauger an seinen Körper herangezogen worden und sein Penis sei im Ansaugstutzen verschwunden. Es hätte einen fürchterlichen Lärm gegeben, er hätte einen stechenden Schmerz im Glied empfunden und es habe Blut gespritzt. Sein Penis sei dann so klein gewesen, daß er zuerst befürchtete, er wäre amputiert worden.

Nach dem ersten Schreck sei er dann in das Krankenhaus gefahren.

Lokalbefund

Erhebliche Penisverletzung mit multiplen quer und winkelig verlaufenden Riß und Schnittwunden. Die glans war teilweise zerfetzt. Tiefe querverlaufende Wunde im Frenulumansatz-Bereich, auf die rechte Seite der glans penis übergreifend, mit Durchtrennung der Harnröhre. Teilabriß des inneren Praeputialblattes.

Erstversorgung

Abtragen der zerfetzten Haut, sparsamste Wundrevision und Vernähen mit Catgut. Versorgen des praeputiums im Sinne einer Circumcision. Einführen eines Ballonkatheters zur Harnröhrenschiebung und End-Zu-End-Vereinigung der Urethra. Druckverband mit Fettgaze.

Tetanusprophylaxe

Am Aufnahmetag: 0,5 ml Tetatoxoid.

Verlauf

Unter antibiotischem Schutz heilten die Wunden gut ab. Im Verlauf der stationären Behandlung stießen sich jedoch Nekrosen ab, und es bildete sich eine Fistel im Frenulumbereich aus. Ein Harnwegsinfekt wurde von zwei Stämmen des Bact. Proteus verursacht, die eine gemeinsame Empfindlichkeit gegen Nitrofurantoin, Gentamycin und Nalidixinsäure besaßen.

Der Patient zeigte sich bei der Behandlung uncooperativ. Nachdem er einmal entlaufen war, verließ er die Klinik nach 13 Tagen stationärer Behandlung auf eigenen Wunsch und gegen ärztlichen Rat. Allerdings kam er 1 Monat später mit Miktionsbeschwerden wieder zur stationären Aufnahme, da sich durch Vernarbung eine vordere Harnröhrenstriktur gebildet hatte.

Operationssituation

Ein 16 Char.-Katheter ließ sich etwas streng in die Blase einführen. Es wurde jedoch vom Bougieren Abstand genommen, da die Narben sehr derb waren. Quetschen der unteren Circumferenz der Harnröhre bis ca. 1 cm über das Narbengebiet hinaus.

Durchtrennen mit der Schere. Vernähen der Urethralschleimhautränder mit der äußeren Haut im Sinne einer Meatotomie. Dauerkatheter; Fett-Gaze-Verband.

Verlauf

Unter antibiotischem Schutz war der postoperative Verlauf komplikationslos, die Wunde verheilte gut. Die Miktion war beschwerdefrei möglich. Am 11. Tag wurde der Patient aus stationärer Behandlung entlassen.

Nachuntersuchung

Nach 4 Jahren wurde der Patient zur Nachuntersuchung bestellt. Es fand sich ein sehr kleiner Penis mit ausgeprägter Hypospadie. Die Vorhaut war im Sinne einer Circumcision zurückgezogen. Es bestand ein weiter, vernarbter, ventral geöffneter Trichter, der vom ursprünglichen orificium externum zur jetzigen Harnröhrenöffnung reichte. Narbige Veränderungen des orificium externum und der glans. Die Miktion war kräftig, aber mehrstrahlig.

Weiterhin klagte der Patient über eine Erektionsschwäche mit vor allem verminderter Blutfülle der glans, und einer Deviation des eregierten Gliedes nach rechts und ventral.

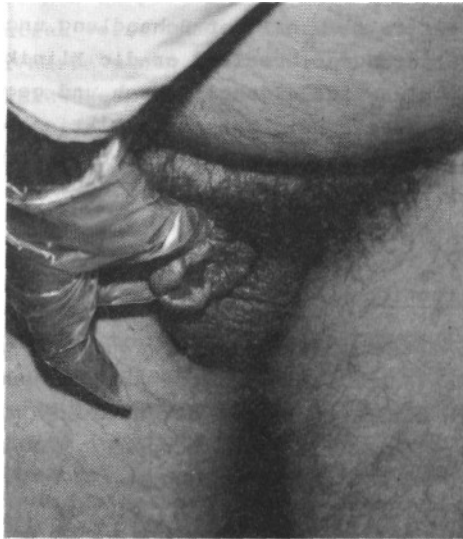

Abb. 5 Fall 5, 4 Jahre postoperativ

Fall 6 Be., 60 Jahre, evangelisch, verwitwet
Beruf: Rentner (Postbeamter)

Unfallhergang

Zu Hause habe der Patient in angetrunkenem Zustand seinen nicht eregierten Penis in masturbatorischer Absicht in den Ansaugstutzen eines Staubsaugers der Marke "Kobold" gesteckt. Dabei sei er am Glied verletzt worden. Die Blutungen sollen am Anfang sehr stark gewesen sein, doch später nachgelassen haben. Auch die Schmerzen hätten nachgelassen. Seine Verletzung sei ihm so peinlich gewesen, daß er erst 10 Stunden später, als die Sickerblutungen immer noch nicht aufgehört hatten, in das Krankenhaus gefahren sei.

Lokalbefund

3 cm lange, ringförmige Schnittwunde am penis proximal des sulcus coronarius.

Mehrere kleine Schnittwunden an der glans.

Starke ödematöse Schwellung des praeputiums.

Erstversorgung

Auf Grund der Zeit, die seit dem Unfall verstrichen war, wurde die Wunde nur gesäubert und die abgelederte Haut abgetragen. Druckverband.

Tetanusprophylaxe

Am Aufnahmetag: 0,5 ml Tetatoxoid.

Verlauf

Unter antibiotischem Schutz verlief die Wundheilung komplikations-

los. Es wurden täglich Sitzbäder verordnet. Unter 3 x 2 Drag. Tanderil bildete sich auch die ödematöse Vorhautschwellung schnell zurück, so daß der Patient nach 10 Tagen entlassen werden konnte.

Fall 7 Be., 50 Jahre, katholisch, verheiratet,
Beruf: Schlosser

Vorgeschichte und Unfallhergang

Seit 13 Jahren litt der Patient an cerebralen Durchblutungsstörungen, die mit Absensen begleitet waren. Angeblich habe er sich eine Penisverletzung anlässlich eines Anfalls zugezogen. Die Art der Verletzung machte das aber sehr unwahrscheinlich.

Der Patient war depressiv und nervös. Als Grund seiner psychogenen Unruhe gab der Patient das Leid seiner schwerkranken Frau an (Ovarial-Ca). Erst 12 Stunden nach dem Trauma kam er in ärztliche Behandlung.

Lokalbefund

Die glans penis war bläulich verfärbt und wies multiple Rißquetschwunden auf. Unterhalb des frenulums zeigten sich einige tiefe Rißquetschwunden. Die Urethra war durchtrennt; die Vorhaut zum Teil abgerissen. Am gesamten Penis hatte sich ein starkes Hämatom ausgebildet. Es blutete an mehreren Stellen.

Erstversorgung

Der Patient kam mehr als 12 Stunden nach dem Trauma in das Krankenhaus. Deshalb war eine primäre Wundversorgung nicht möglich. Es wurde ein transurethraler Blasenkatheter gelegt. Dabei entleerte sich ca. 200 ml blutiger Urin. Abtragen der zerfetzten Hautteile. Auftragen von Nebacitin-Puder. Kompressionsverband.

Tetanusprophylaxe

Am Aufnahmetag: 0,5 ml Tetatoxid.

Verlauf

Die Wundheilung verlief komplikationslos. Zur antibiotischen Abdeckung wurde Refobacin, 80 mg/die, gegeben. Weiterhin wurden 3 x 1 Zentropil und 3 x 1 sup. Spasmo-Cibalgin verordnet. Ein Ausscheidungsurogramm war insgesamt unauffällig, so daß der Patient nach 13 Tagen auf eigenen Wunsch vorzeitig entlassen werden konnte. Es wurde mit dem Patienten vereinbart, alle 3 Tage zum Verbandswechsel zu kommen.

Fall 8 Ma., 60 Jahre, röm.-katholisch, verheiratet,
Beruf: Arbeiter

Vorgeschichte

Der Patient ist taubstumm und konnte keine Angaben machen.

Unfallhergang

Es bestand kein Zweifel, daß sich der Patient die Verletzung selbst mit einem Staubsauger zugefügt hat.

Lokalbefund

Stark ödematös, schwärzlich verfärbter Penis.

Erstversorgung

Dauerkatheter. Spaltung der Vorhaut. Es waren mehrere tiefere Reißquetschwunden im Bereich der glans zu sehen. Säuberung der Wunden. Druckverband.

Tetanusprophylaxe

Am Aufnahmetag: 0,5 ml Tetatoxoid.

Verlauf

Unter antibiotischem Schutz mit zunächst 2 x Refobacin 80 mg und später zur Langzeittherapie 3 x 1 Ituran, sowie unter Gabe von 3 x 2 Tanderil und täglich Penisbäder in Kaliumpermanganat und Kamille verlief die Heilung komplikationslos. Nach Entfernen des Dauerkatheters konnte der Patient mehrstrahlig gut Wasserlassen. Nach 15 Tagen stationärer Behandlung wurde der Patient in haus-

ärztliche Betreuung entlassen.

Bei einer Nachuntersuchung nach 4 Tagen in der urologischen Poliklinik ergab sich im Urethrocystogramm eine einwandfreie Durchgängigkeit der vorderen Harnröhre, ohne Anhalt für Strikturen.

Fall 9 Be., 60 Jahre, röm.-katholisch, verheiratet,
Beruf: Fuhrunternehmer

Unfallhergang

Der Patient hat sich angeblich beim Reparieren einer Kaffeemühle versehentlich am Penis verletzt. Alles wies jedoch eindeutig auf eine Staubsaugerverletzung hin.

Lokalbefund

Schwere Penisverletzung mit Spaltung und Durchtrennung der distalen Harnröhre bis 3 cm proximal vom sulcus coronarius.

Multiple Schnittwunden an der livide verfärbten glans. Die Praeputialhaut war unregelmäßig abgetragen.

Stark blutende corpora cavernosa. Verletzungen rechts und links proximal von sulcus coronarius. Schräge Schnittwunden am Penisrücken.

Erstversorgung

Der Rand der bereits abgerissenen Vorhaut wurde sparsam exzidiert und die Corpus-Cavernosus-Verletzung sowie die Wunde am dorsum penis, mit atraumatischen Catgut-Nähten versorgt.

Eine Vereinigung der Urethra war mit dem vorhandenen Material nicht möglich.

Ober einem eingelegten Dauerkatheter Char. 18 konnte die Harnröhre bis zum sulcus coronarius gedeckt werden. Da nicht mehr genug Hautmaterial aus der Umgebung zu mobilisieren war, wurde ein neuer Meatus externus im Frenulumansatzbereich gebildet. Die Schnittwunden an der glans wurden mit Einzelknopfnähten versorgt.

Tetanusprophylaxe

Am Aufnahmetag: 0,5 ml Tetanol.

Verlauf

Unter antibiotischem Schutz verlief die Heilung komplikationslos. Es stießen sich jedoch Nekrosen an der glans penis ab. Nach 12 Tagen konnte der Patient auf eigenen Wunsch vorzeitig mit Dauerkatheter entlassen werden.

Fall 10 Fe., 59 Jahre, röm.-katholisch, geschieden,
Beruf: Mechaniker

Vorgeschichte

Der 59jährige Patient heiratete mit 28 Jahren. Nach 10 Jahren wurde er wieder geschieden und lebte seit 6 Jahren mit einer 51jährigen Witwe zusammen.

Mit 14 Jahren hatte er seinen ersten Samenerguß. Seitdem onanierte er mit wechselnder Frequenz von 2- bis 4mal die Woche. Erster Geschlechtsverkehr mit 22 Jahren. Während seiner Ehe habe er das Onanieren fast ganz aufgegeben; nur gegen Ende seiner Ehe, als sich beide Partner auch sexuell auseinandergelebt hatten, habe er auf diese Form der sexuellen Befriedigung zurückgegriffen.

Mit seiner jetzigen Lebensgefährtin führe er ein harmonisches Leben. Auch in sexueller Hinsicht sei ihr Zusammensein sehr ausgeglichen. Zur Zeit würden sie 1mal die Woche sexuell verkehren.

Unfallhergang

Seine Freundin habe am Unfalltag die Wohnung sauber gemacht. Er sei auf dem Bett gelegen. Sie habe ihn necken wollen und sei mit dem Staubsauger über seinen Unterleib gefahren. Er hätte ein erregendes Kitzeln im Penis gespürt. Um das noch zu intensivieren, hätte sie den Bürstenaufsatz vom Staubsauger (Marke "Kobold) genommen. Als seine Freundin dann seinen nicht eregierten Penis mit dem Staubsaugerstutzen berührt hätte, sei er in den Staubsauger gesogen worden. Er habe einen fürchterlichen Schmerz gespürt.

Weil er sich genierte, habe er erst versucht, seine Peniswunden selbst zu versorgen. Als aber nach 10 Stunden die Blutungen immer noch nicht zum Stillstand gekommen waren, sei er zum Arzt gefahren.

Lokalbefund

Die Vorhaut war in Höhe des sulcus coronarius tief eingeschnitten und zerfetzt. 2 tiefe querverlaufende Einschnitte an der glans. Weitgehende livide Verfärbung der glans und des Penischaftes mit mehreren zirkulär verlaufenden Rißwunden am Penischaft.

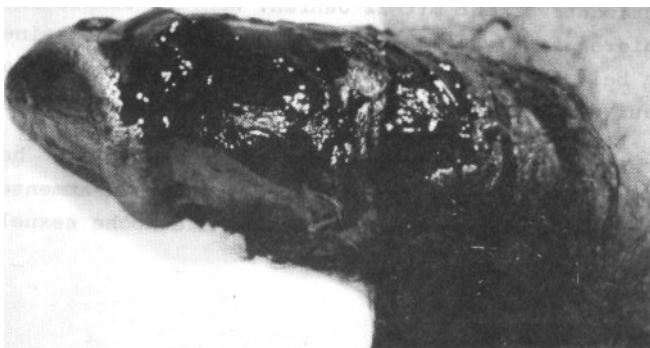

Abb. 6 Fall 10, praeoperativ

Erstversorgung

Sorgfältige Blutstillung. Versorgen der Verletzungen mit Einzelknopfnähten, die sich spannungsfrei legen ließen.

Tetanusprophylaxe

Am Aufnahmetag: 0,5 ml Tetanol.

Verlauf

Der Patient wurde ambulant versorgt und täglich zum Verbandswechsel bestellt. Die Nachbehandlung verzögerte sich durch eine Infektion, insbesondere im Frenulumbereich. Nach Bäderbehandlung wurde auf Trockenbehandlung übergegangen. Nach 3 Wochen war die Wunde fast vollständig verheilt.

Nachuntersuchung

Nach 1 Jahr wurde der Patient zur Nachuntersuchung bestellt.

Z. n. Circumcision. Die glans war auf der Dorsalseite unauffällig, auf der Ventralseite, besonders im Frenulumansatzbereich narbig verändert. Links lateroventral im sulcus coronarius

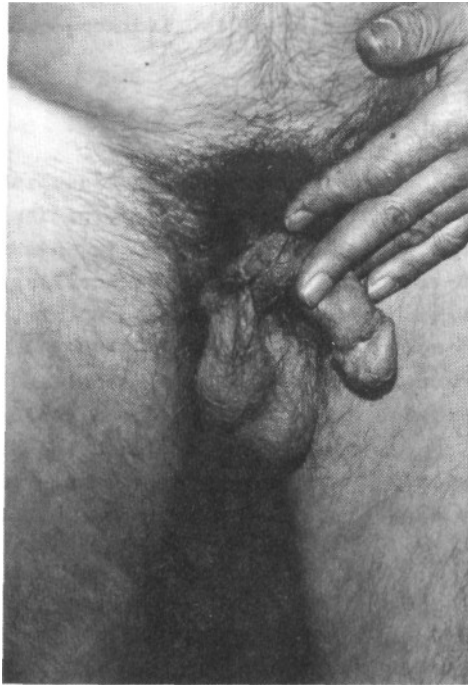

Abb. 7 Fall 10, 1 Jahr postoperativ

reizloser Narbenwulst. Ventral in Höhe des sulcus coronarius befand sich eine gut stecknadelkopfgroße reizlose Fistelöffnung, die Verbindung zur Harnröhre zeigt. Das orificium externum war normal groß und reizlos.

Der Patient beklagte sich, daß beim Wasserlassen durch die Fistelöffnung Urin austrete. Seine glans würde nicht mehr so steif werden wie früher und vor allem sei der Geschlechtsverkehr um fast die Hälfte der Zeit verkürzt, obwohl die Eichel unempfindlicher sei als früher.

Fall 11

Be., 70 Jahre, religionslos, geschieden,
Beruf: Rentner

Unfallhergang

Der Patient gab an, er wäre von einem Tisch auf einen Gartenstuhl gestürzt und habe sich so eine Penisverletzung zugezogen. Eine solche Darstellung ist völlig unwahrscheinlich. Die Art der Verletzung ist typisch für eine Staubsaugerverletzung.

Lokalbefund

Hoden und Nebenhoden beiderseits unauffällig. Großes Haematom an der Peniswurzel, sowie multiple, tiefe Schnittverletzungen an der glans penis. Das äußere Vorhautblatt war nahezu circumcidiert, die Harnröhre knapp proximal des frenulus quer durchtrennt.

Erstversorgung

Zunächst wurde der Penis und Umgebung mit Kodan und anschließend mit Wasserstoff gereinigt; danach die Vorhaut sparsam circumcidiert. Ein Dauerkatheter Char. 20 wurde eingelegt, anschließend sorgfältige Blutstillung. Einige blutende Corpus-Cavernosumverletzungen wurden mit Catgut-Nähten versorgt, die Urethra über dem Katheter mit Chromcatgut-Nähten verschlossen und mit Penis-haut überdeckt. Das innere Blatt war sehr unregelmäßig begrenzt. Im Bereich des sulcus coronarius wurde das äußere Vorhautblatt mit einzelnen Nähten adaptiert.

Die Wunden an der glans penis wurden ohne Excision mit Catgut-Nähten versorgt, die abgelederte Haut belassen und von allen Seiten mit Catgut-Nähten adaptiert.

Tetanusprophylaxe

Am Aufnahmetag: 0,5 ml Tetatoxid.

Verlauf

Unter antibiotischem Schutz mit Binotal war der Heilverlauf im ganzen ungestört und der Patient konnte mit noch liegendem trans-urethralen Verweilkatheter nach 19 Tagen stationärer Behandlung in hausärztliche Obhut entlassen werden.

Fall 12 Ma., 70 Jahre, röm.-katholisch, verheiratet,
Beruf: Rentner

Unfallhergang

Am Morgen des Unfalltages wollte der Patient in Abwesenheit seiner Frau die Wohnung staubsaugen. Als er die Düse des Staubsaugers wechseln wollte, er hatte dabei keine Hosen an, geriet ihm sein Penis in den Staubsaugerpropeller. Daraufhin sei ihm übel geworden. Er habe an der Eichel, sowie Vorhaut und Penisschaft geblutet. Bis zum Abend verheimlichte er die Verletzungen seiner Frau. Als die Wunde aber immer noch blutete, habe er dies seiner Frau mitgeteilt, die ihn dann zum Arzt begleitete. Zirka 12 Stunden nach dem Unfall kam der Patient schließlich in ärztliche Behandlung.

Lokalbefund

Es fanden sich multiple Schnittwunden im Bereich der glans penis, wobei die Haut sowie das äußere Blatt des praeputiums zum größten Teil abgeledert war. Die Urethra war proximal des sulcus coronarius quer durchtrennt, ferner bestand eine offene Verletzung der corpora cavernosa.

Erstversorgung

Die Wunde wurde primär versorgt und soweit möglich eine Circumcision durchgeführt, über einem transurethralen Verweilkatheter wurde die Harnröhre vernäht.

Tetanusprophylaxe

Am Aufnahmetag: 0,5 ml Tetatoxoid.

Verlauf

Der Heilverlauf war trotz antibiotischem Schutz deutlich verzögert. Die glans war nur noch mäßig durchblutet, weshalb auch der größte Teil nekrotisch wurde und sich abstieß; die Nekrosen wurden abgetragen und täglich Sitzbäder mit Kamillosan verordnet. Nachdem sich die Wunde nahezu völlig gereinigt hatte, wurde der Patient nach 40 Tagen stationärer Behandlung entlassen.

Fall 13 Ju., 46 Jahre, röm.-katholisch, verheiratet,
Beruf: Versicherungsangestellter

Unfallhergang

Der Patient gab an, sein Auto mit einem Staubsauger gereinigt zu haben. Nachdem ihm der Staubsauger nicht selbst gehörte, habe er sich mit dem Gerät nicht so genau ausgekannt und sei aus Versehen auf den Auslöserknopf gekommen. Dabei habe er gerade vorher die Hosen ausgezogen aber die Badehose noch nicht angezogen. In dem Augenblick als der Staubsauger angesprungen sei, habe sich sein Penis in unmittelbarer Nähe des Ansaugstutzens befunden. Er habe einen starken Sog am Glied verspürt und alles sei dann in Blut geschwommen.

Lokalbefund

Der Penisschaft wurde von einem überdimensionalen Hämatom eingenommen, mit z. T. noch frischen Sickerblutungen. Das innere Vorhautblatt war nahezu abgeledert, die glans wies zahlreiche tiefe Verletzungen auf, sowie multiloculäre bis erbsengroße Substanzverluste. An der Unterseite des Penis klaffte proximal vom fremulum eine große Weichteilverletzung mit Zerreißung des urethralen Schwellkörpers. Bei mühevoller Sondierung zeigte sich die Harnröhre, etwa 3 cm proximal vom orificium externum komplett durchgerissen. Die Mucosa war zerfetzt. Die beiden anderen Schwellkörper schienen ebenfalls lädiert zu sein. An der Oberfläche waren Sickerblutungen zu erkennen.

Erstversorgung

In Vollnarkose wurde zunächst eine gründliche Wundtoilette durchgeführt und das z. T. verschmutzte, abgelederte Gewebe der Vorhaut, der glans, sowie des urethralen Blubus abgetragen.

Sodann wurde über einem, durch das orificium externum gelegten

Ballonkatheter, 16 Char., der durch den abgerissenen proximalen Stumpf weiter in die Blase geführt wurde, die Schleimhaut soweit möglich mit Catgut adaptiert. Der bulbus, sowie das periurethrale Gewebe wurden mit Chromcatgut-Einzelnähten versorgt und das abgelederte innere und äußere Vorhautblatt circular an der glans fixiert. Die glans mußte nach weiterer Wundtoilette an verschiedenen Stellen genäht werden.

Anschließend wurde eine Cystostomie mit Unterbauchmittelschnitt durchgeführt und ein Ballonkatheter, 16 Char., suprapubisch in die Blase plaziert.

Spülung beider Katheter, die durchgängig waren; reichlich Nebacetin-Puder, Redondrainage in das cavum Retzii, schichtweiser Wundverschluß. Komprimierender Verband des Penis, Hämostyptica, Antibiotica.

Tetanusprophylaxe

Am Aufnahmetag: 0,5 ml Tetagam und
0,5 ml Tetanol.

Verlauf

Bei komplikationslosem Verlauf wurde die Redondrainage gezogen und die sich erwartungsgemäß abzeichnenden Nekrosen am praeputium und Penisschaft abgetragen. Die Temperaturen blieben afebril. Kosmetisch konnte ein zufriedenstellendes Resultat erzielt werden. Nach 8tägigem stationärem Aufenthalt wurde der Patient auf eigenen Wunsch in eine urologische Klinik in seiner Heimatstadt München überwiesen, wo nach 14 Tagen postoperativ der transurethrale und 8 Tage später der suprapubische Katheter entfernt wurde.

Fall 14 Zi., 31 Jahre, verheiratet,
Beruf: Schweisser

Vorgeschichte

Der 31jährige Patient war seit 2 Jahren verheiratet. Nach eigenen Angaben war er sehr streng erzogen worden. Über sexuelle Probleme wurde in seinem Elternhaus nie gesprochen. Er sei auch nie aufgeklärt worden.

Mit 14 Jahren habe er zum erstenmal onaniert. Bis zu seiner Heirat hätte er ca. 2mal die Woche masturbiert.

Seine Frau sei streng katholisch erzogen worden. Er führe eine harmonische Ehe. Allerdings sei seine Frau in sexuellen Dingen sehr zurückhaltend.

Unfallhergang

Die Frau des Patienten war für 2 Wochen verreist und sollte am nächsten Tag zurückkommen. Beim Säubern der Wohnung habe er zwischendurch in Illustrierten geblättert und sei dadurch erregt worden. In seiner Phantasie befaßte er sich mit Fellatio und assoziierte dabei "Saugen" und "Staubsauger". Daraufhin führte er seinen halb eregierten Penis mit zurückgezogener Vorhaut in das laufende Ansaugrohr eines "Kobold"-Staubsaugers ein. Im selben Augenblick habe es fürchterlich geknallt und er habe stark am Penis geblutet. Die Schmerzen setzten erst allmählich ein.

Lokalbefund

Mehrere Rißquetschwunden an der glans mit Verletzungen der fossa navicularis der Harnröhre und des frenulum.

Erstversorgung

Sorgfältiges Reinigen des Penis. Versorgung der Rißquetschwunden mit Catgut-Einzelnähten. Einführen eines Dauerkatheters. Druckverband.

Tetanusprophylaxe

Am Aufnahmetag: 0,5 ml Tetanol,
250 IE Tetagam.

Verlauf

Unter antibiotischem Schutz mit Binotal heilten die Wunden komplikationslos ab, so daß der Patient nach 12 Tagen stationärer Behandlung entlassen werden konnte. Die letzte Urinkontrolle bot keinen Anhalt für einen Harnwegsinfekt.

Bei einer Kontrolluntersuchung nach 2 Monaten zeigte sich ein hypospadie-ähnliches orificium externum mit einer Meatusstenose 1. Grades. Der Patient klagt über starkes Brennen beim Wasserlassen.

Bei einer Nachuntersuchung nach 1 Jahr zeigte sich eine narbige Veränderung der glans. Das praeputium war teilweise an der glans verwachsen, das frenulum im Bereich des orificium ecternum eingezogen.

Es bestand keine Deviation. Die Miktion war wegen der Meatusstenose mühsam und mehrstrahlig.

An subjektiven Beschwerden gab der Patient an, kein Gefühl in den narbig veränderten Partien der glans zu haben. Der Geschlechtsverkehr sei bis auf das Doppelte verlängert. Ferner würde der Samen bei der Ejakulation nur heraustropfen.

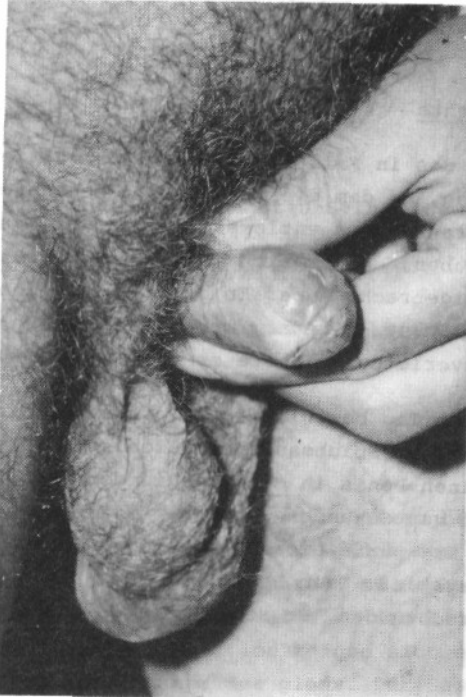

Abb. 8 Fall 14, 1 Jahr postoperativ

Fall 15 Zi., 59 Jahre, evangelisch, verheiratet,
Beruf: Arbeiter

Vorgeschichte

Der Vater des in Fall 14 vorgestellten Patienten stellte seinen Sohn am Tag, an dem dieser nach der bekannten Penisverletzung aus dem Krankenhaus entlassen worden war, zur Rede. Er wollte nicht glauben, daß er sich seine Penisverletzung mit einem Staubsauger beigebracht habe. Er beschuldigte ihn, seine Ehefrau, die zu der Zeit verreist war, mit einer anderen betrogen zu haben. Die Penisverletzung führte er auf eine Bißwunde zurück.

Am nächsten Tag beschloß er zu prüfen ob eine derartige Verletzung mit einem Staubsauger möglich sei. Er steckte zu diesem Zweck seinen Penis in einen laufenden "Kobold"-Staubsauger. Im Bruchteil von Sekunden wurde der Staubsauger an den Körper herangezogen. Er spürte einen stechenden Schmerz, so daß er den Staubsauger wegstieß. Sein Penis sei ganz klein geworden und fast im Bauch verschwunden. Er sei sofort in das nächste Krankenhaus gefahren.

Lokalbefund

Livide verfärbter Penis mit einer etwa 3 cm langen, tiefen Rißquetschwunde an der Dorsalseite des Penis im Bereich des sulcus coronarius. Mehrere unregelmäßig zum Teil zirkulär verlaufende Rißwunden der Penishaut.

Erstversorgung

In Vollnarkose sorgfältige Säuberung der Wunde. Nach spärlicher Hautexcision wurde die Rißwunde spannungsfrei mit Einzelknopfnähten adaptiert. Die tiefe Wunde am dorsum penis wurde mit Catgut-Situationsnähten versorgt.

Tetanusprophylaxe

Am Aufnahmetag: 0,5 ml Tetanol,
250 IE Tetagam.

Verlauf

Regelmäßig wurde die Wunde mit Nebacetin-Salbe verbunden und ab dem 10. Tag bekam der Patient täglich Sitzbäder mit Kaliumpermanganat verordnet, worauf die Wunde rasch heilte.

Nach 21 Tagen stationärer Behandlung konnte der Patient entlassen werden.

Nachuntersuchung nach 1 Jahr

An der Dorsalseite in der Mitte des Penisschaftes befand sich ein derber etwa erbsengroßer Knoten. Im Bereich des sucus coronarius waren reizlose, kaum erkennbare Narben zu sehen. Die Miktion war bis auf ein Anschwellen der Ventralseite des Penis beim Wasserlassen regelrecht. Bei der Erektion zeigte sich eine Penis-Deviation nach rechts kurz hinter der glans. Der Geschlechtsverkehr war ungestört. Im Urethrocystogramm wurde eine vordere Harnröhrenstriktur etwa 2 cm proximal des Meatus sichtbar. Die Striktur war für Char. 10 schwer, für Char. 12 knapp durchgängig. Dem Patienten wurde eine Meatotomie empfohlen, der er sich nach 3 Monaten mit gutem Erfolg unterzog.

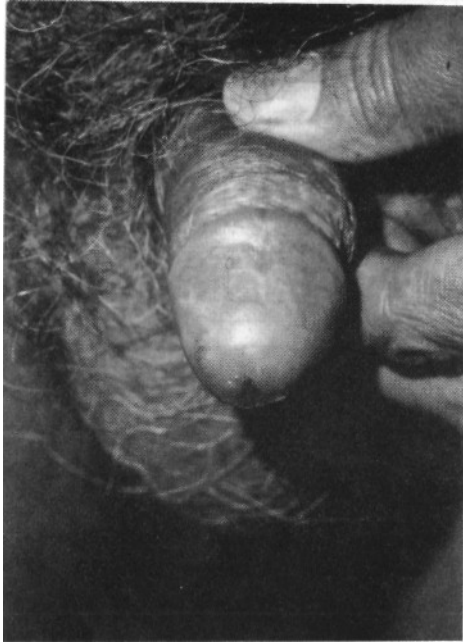


Abb. 9 Fall 15 1 Jahr postoperativ

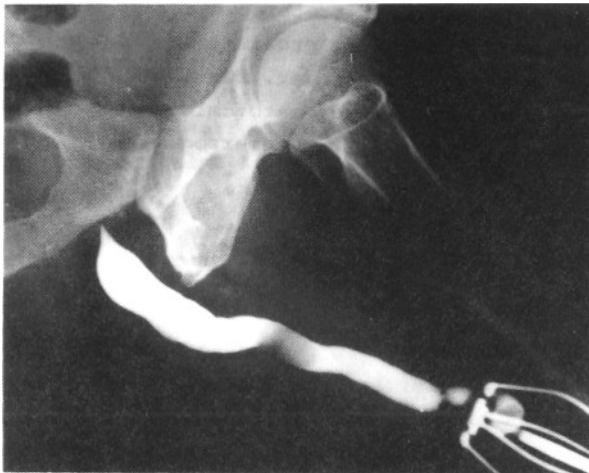


Abb. 9a Fall 15 Urethrocytogramm 1 Jahr postoperativ

Fall 16 Br., 34 Jahre, röm.-katholisch, ledig,
Beruf: Stapelfahrer

Vorgeschichte

Der Patient litt an einem hyperkinetisch-dystonischem Syndrom bei frühkindlichem Hirnschaden im Stammgangliengebiet.

Unfallhergang

Im alkoholisierten Zustand hielt der Patient seinen Penis in den laufenden Staubsauger der Marke "Kobold" und zog sich dabei eine schwere Penisverletzung zu.

Lokalbefund

Livide verfärbter Penis mit Hämatom am Penisschaft. Mehrere Reißquetschverletzungen an der Ventralseite des Penis im Bereich des Fremulumansatzes. Das praeputium war ventrolateral beidseitig mehrfach eingerissen und wies Gewebsdefekte auf. Mehrere kleine Reißquetschwunden an der glans.

Erstversorgung

Dem Patienten wurde zur Schockbekämpfung eine Infusion verabreicht. Eine Operation war wegen der Zeitüberschreitung nicht mehr möglich. Im Urethrocystogramm kein Anhalt für Harnröhrenverletzung. Einlegen eines Dauerkatheters.

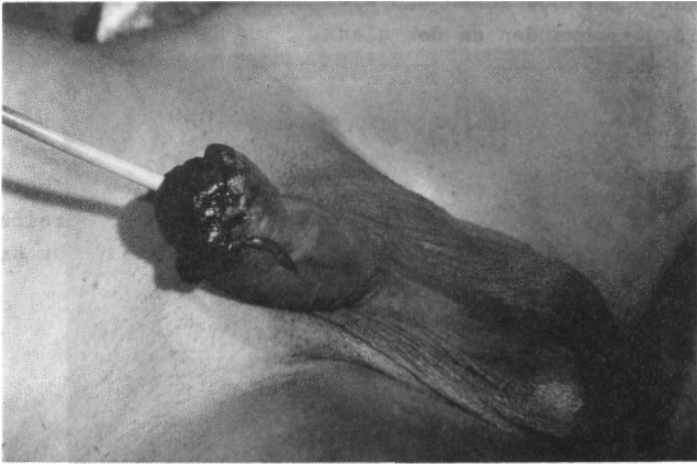
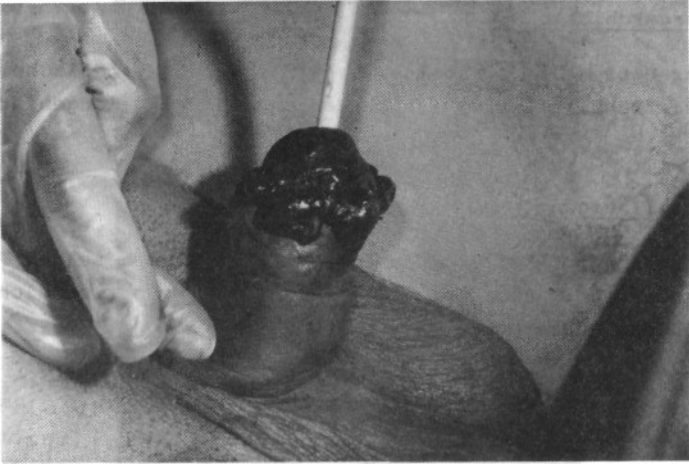
Abb. 10 Fall 16 praeoperativ

Tetanusprophylaxe

Am Aufnahmetag: 0,5 ml Tetanol und
250 IE Tetagam.

Verlauf

unter Tanderil bildete sich das Hämatom schnell zurück. Ab 5. Tag wurden täglich Sitzbäder verordnet. Nach Abtragen der Nekrosen konnte der Patient am 11. Tag aus der stationären Behandlung entlassen werden.

III. Auswertung der Kasuistik

In dieser Arbeit ist das Krankengut (16 Fälle) aus 3 Krankenhäusern ausgewertet worden.

Wegen der besseren Übersicht werden die Fälle in der Auswertung der Kasuistik nicht nach den verschiedenen Kliniken aufgeschlüsselt, sondern als einheitliches Krankengut behandelt.

Das Alter der Patienten schwankte zwischen 31 und 73 Jahren, wobei ein deutlicher Gipfel am 6. bis 7. Lebensjahrzehnt lag. 4 Patienten waren zwischen 50 und 59 Jahre und 5 waren zwischen 60 und 69 Jahre alt. (Siehe Abb. 12)

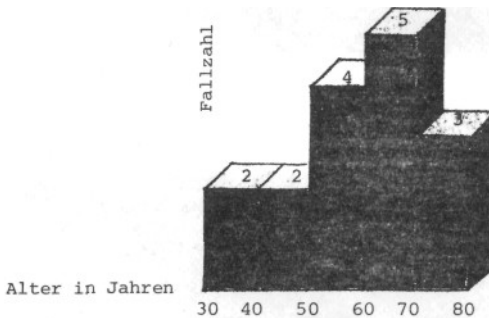


Abb. 12 Zahl der Fälle in bezug auf das Lebensalter

Es waren verschiedene Berufsgruppen vertreten, wobei Arbeiter mit 6 bei weitem überwogen.

Nur 2 Patienten hatten Abitur; Akademiker waren nicht vertreten (siehe Tab. 2).

Tab. 2 Verteilung der Fälle nach einzelnen Berufsgruppen

<u>Berufe</u>	<u>Fälle</u>
Arbeiter	6
Facharbeiter	
Handwerker	4
Beamte	1
(untere Laufbahn)	
Angestellte	2
Freiberuflich	1
Rentner	2
(ausgeführter Beruf unbekannt)	
	<hr/>
	16

10 Patienten waren verheiratet. 4 Patienten waren geschieden, von denen 2 wieder in einem eheähnlichen Verhältnis mit einer Frau zusammenlebten (siehe Tab. 3).

Tab. 3 Verteilung der Fälle nach Familienstand

verheiratet	10 Fälle
geschieden	4 Fälle
ledig	2 Fälle
verwitwet	0 Fälle

7 von 11 Penisverletzungen entstanden am frühen N a c h m i t -
t a g (siehe Abb. 13).

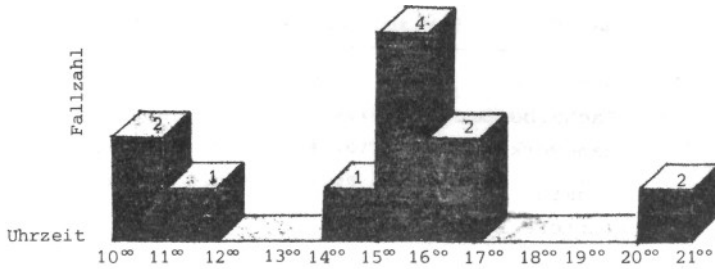


Abb. 13 Verteilung der Verletzungen auf die verschiedenen Tageszeiten (bei 5 Patienten war die Unfallzeit unbekannt)

Die Zeit die vom Unfall bis zur Erstversorgung verstrich, war mit 1/2 Stunde bis zu 12 Stunden sehr auseinandergezogen (siehe Abb. 14). Bemerkenswert ist, daß sich 3 Patienten erst 12 Stunden und mehr nach dem Unfall in ärztliche Behandlung begaben. 2 Patienten hatten sich ihre Penisverletzung im alkoholisierten Zustand zugezogen.

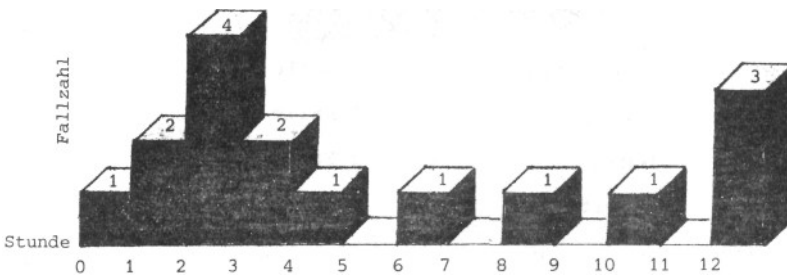


Abb. 14 Verteilung der Fälle nach Zeitdauer zwischen Unfall und Erstversorgung

Von den 16 Unfällen ereigneten sich allein 8 mit einem Staubsauger der Marke "Kobold" der Firma Vorwerk & Co., Elektro KG., Wuppertal. In den anderen 8 Fällen war die Staubsaugermarke nicht zu eruieren.

Bezeichnend für die Masturbationsverletzungen mit Staubsaugern ist das Bemühen vieler Patienten, den wahren Sachverhalt zu verheimlichen. Nur 7 Patienten gaben zu, sich die Wunden bei einem Masturbationsversuch mit einem Staubsauger zugezogen zu haben.

Vier Patienten gestanden zwar ein, daß der Unfall mit einem Staubsauger verursacht wurde, wiesen aber masturbatorische Absichten weit von sich.

5 Patienten gaben völlig unwahrscheinliche Erklärungen ab in bezug auf Unfallhergang und Gegenstand, mit dem sie sich verletzt haben wollen.

B e f u n d e (siehe Tab. 4).

Die Verletzungen wiesen unterschiedliche Schweregrade auf. Bei 15 Patienten war das praeputium verletzt, in 9 Fällen so ausgedehnt, daß eine Circumcision durchgeführt werden mußte. Die glans war in sämtlichen Fällen traumatisiert.

In 13 Fällen war das frenulum beschädigt, 7mal war das frenulum abgerissen oder durchtrennt.

Der Penisschaft war mit 7 Fällen am seltensten in Mitleidenschaft gezogen. Skrotalverletzungen wurden nicht gefunden.

10 Patienten trugen eine Harnröhrenverletzung davon, 7 Patienten sogar eine vollständige Harnröhrendurchtrennung.

V e r s o r g u n g (siehe Tab. 5).

Bei 13 Patienten konnte eine primäre Wundversorgung durchgeführt werden, in drei Fällen mußte wegen Zeitüberschreitung darauf verzichtet werden.

9 Patienten wurden circumcidiert. Ein Dauerkatheter wurde 13mal eingeführt. In einem Fall wurde zur Entlastung der verletzten Harnröhre ein zusätzlicher suprapubischer Katheter gelegt.

Zweimal konnte bei der Erstversorgung die distale Harnröhre nicht

mehr rekonstruiert werden, so daß das orificium externum urethrae hypospadiartig nach proximal verlagert wurde.

2 weitere Patienten mußten sich später in einer 2. Sitzung einer erweiterten Meatotomie unterziehen.

S p ä t f o l g e n (siehe Tab. 6).

Bei 12 Patienten bildeten sich Nekrosen aus.

Bei 6 von 10 Fällen konnte eine Harnröhrenstriktur beobachtet werden.

Bei den übrigen 6 Patienten sind keine Angaben über Strikturbildungen vorhanden.

Von 6 Patienten klagten später 4 über eine Penis-Deviation während der Erektion.

In 2 Fällen kam es zur Ausbildung einer Harnröhrenfistel.

Ein Patient konnte ambulant behandelt werden. Die restlichen 15 wurden stationär für eine Dauer zwischen 10 und 47 Tagen aufgenommen.

Die durchschnittliche Dauer des Krankenhausaufenthaltes betrug 21, 2 Tage (siehe auch Abb. 15).

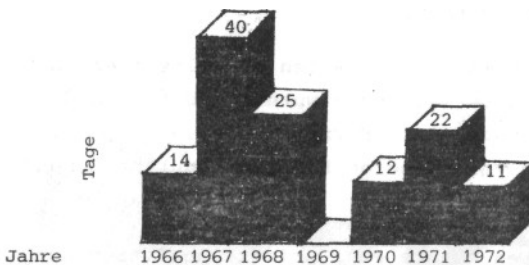


Abb. 15 Durchschnittlicher Klinikaufenthalt in Tagen auf die einzelnen Jahre bezogen

Tab. 4 Verteilung der Fälle nach Ausdehnung der Verletzungen

Befund	Anzahl der Fälle	Prozente des Krankengutes
Verletzung des Praeputiums	15	93,75
Verletzung der glans penis	16	100
Verletzung des frenulums	7	43,75
Verletzung des Penisschaftes	7	43,75
Verletzung der Harnröhre	10	62,50
Durchtrennung der Harnröhre	7	43,75

Tab. 5 Verteilung der Fälle nach Art der Versorgung

Primäre Wundversorgung	13 Fälle	81,25 %
Dauerkatheter	13 Fälle	81,25 %
Circumcision	9 Fälle	56,25 %
Proximalverlagerung der Harnröhrenöffnung	2 Fälle	12,50 %
Meatotomie in 2. Sitzung	2 Fälle	12,50 %

Tab. 6 Verteilung der Fälle nach Art der Spätfolgen

Nekrosen	12 Fälle	75 %
Striktur	6 Fälle	60 %
Fistel	2 Fälle	12,50 %
Deviation	4 Fälle	66,67 %

IV. Diskussion

Wenn man entsprechende Angaben in der Literatur zugrunde legt, so kann man annehmen, daß bis zu 96 % der männlichen Bevölkerung im Laufe ihres Lebens masturbieren. Die Masturbation wird von der Gesellschaft zwar mißbilligt, jedoch bringt man ihr einen gewissen Grad an Verständnis entgegen, zumal sie besonders in der Jugend als Ersatzhandlung für fehlende heterosexuelle Kontakte gewertet wird. Bei Masturbation trotz heterosexueller Kontaktmöglichkeiten, bei Gebrauch von Hilfsmitteln sowie besonderen Masturbationstechniken schwindet jedoch das Verständnis: die Masturbation wird als abnorm, als pervers bezeichnet.

Da unsere Gesellschaft solche Praktiken verurteilt, werden sie von denjenigen, die sie betreiben, strikt geleugnet. Dies wurde bei dem vorgestellten Krankengut offenkundig. Die Patienten bestritten zum überwiegenden Teil jegliche masturbatorische Absicht und ließen sich nur durch die Eindeutigkeit der Verletzung dazu bewegen, den wahren Sachverhalt zuzugeben.

Die Tatsache alleine, daß die Verletzten versucht haben, mit einem Staubsauger zu masturbieren, bietet noch keinen Anhalt für Perversität, die u. a. eine ausschließliche Art der Lustgewinnung durch zwanghaftes, also wiederholtes Handeln voraussetzt. Dies ist bei der Masturbation mit Staubsaugern jedoch nicht der Fall. Es ist anzunehmen, daß ein solcher Versuch einmalig bleibt, nachdem die Verwendung von Staubsaugern des Types Kobold massive Verletzungen zur Folge hat und die Verwendung anderer Fabrikate nicht zu dem erhofften Lustgewinn führen dürfte.

Es ist anzunehmen, daß die Dunkelziffer der Masturbationsversuche mit Staubsaugern hoch ist, da diese nicht erfaßt werden, solange sie keine Verletzungen verursachen.

Auffallend ist die statistische Verteilung des Patientengutes in bezug auf das Lebensalter und den Bildungsgrad. Nach Kinsey liegt die Spitze der Masturbationshäufigkeit in der nachpubertären Jugend, die Häufung in bezug auf die soziale Schicht bei Männern mit Oberschulbildung. Vorausgesetzt man könnte die amerikani-

sehen Verhältnisse auf Deutschland übertragen, tritt demgegenüber bei unseren Patienten eine Diskrepanz in Alter und Bildung zutage, die man jedoch folgendermaßen erklären könnte: die Masturbation in der Jugend geschieht direkt, sie ist primär darauf gerichtet, sexuelle Spannungen zu lösen. Im Alter dürfte die Hauptschwierigkeit darin liegen, eine Erektion zu erreichen. Dadurch wird verständlich, daß im Gegensatz zum Jugendlichen, der eine Erektion schneller und leichter erlangt, derjenige, der im Alter masturbiert, sich verfeinerter Techniken und sogar Hilfsmittel wie z. B. Staubsaugern bedient. Dies wird durch die Tatsache bestätigt, daß bei allen Patienten der Penis im Augenblick, als er in den Staubsauger eingeführt wurde nicht erigiert war und auch nicht erigiert sein konnte, da er sonst in den Ansaugstutzen nicht hineingepaßt hätte.

Der ausschließlich niedrige Bildungsstand der verletzten Männer erklärt ihre Unfähigkeit, die Gefahr der Manipulation des Penis durch einen Staubsauger des Types "Kobold" zu erkennen.

Das klinische Bild der Staubsaugerverletzungen ist durch multiple Riß-Quetschwunden am distalen Penis gekennzeichnet, wie sie grundsätzlich durch schnell drehende Rotorblätter verursacht werden können.

Soweit festzustellen war, ist keinem der Betroffenen die besondere Konstruktionsweise des Kobold-Staubsaugers bekannt gewesen; der Gedanke einer Verletzungsmöglichkeit lag ihnen somit fern. Alle Patienten erhofften einen sexuellen Lustgewinn durch die Saugwirkung des Staubsaugers, eine Verstümmelung des Penis wurde von keinem beabsichtigt.

Die zuerst abgegebenen phantasievollen Erklärungen zum Unfallhergang entspringen dem Schamgefühl, derart unübliche Masturbationspraktiken zuzugeben. Bis auf wenige Ausnahmen waren die Patienten durch ihre Verletzungen auf das peinlichste berührt und zunächst mehr um die Verheimlichung ihrer Masturbationsverletzungen bemüht, als um deren Folgen besorgt. Die Verletzungen können das weitere Sexualeben der Patienten nachhaltig beeinflussen, vor allem bei jüngeren Männern mit reger sexueller Aktivität. Hypospadien, Fisteln, Penisdeviationen, Sensibilitätsverlust und Erektionen

tionsschwäche durch Narbenbildung können zu einer schweren Beeinträchtigung des Sexuallebens führen.

Wie ein Erfahrungsaustausch mit anderen Urologen ergab, haben die meisten urologischen Abteilungen derartige Penisverletzungen durch Masturbation mit Staubsaugern beobachtet.

Es ist jedoch zu erwarten, daß solche Verletzungen in Zukunft seltener vorkommen werden, da die Firma Vorwerk & Co., Elektro KG, Wuppertal, nicht zuletzt durch die Recherchen zu dieser Arbeit auf die Verletzungsgefahr bei ihrem Modell "Kobold" aufmerksam gemacht, ihre neueste Ausführung dergestalt konzipiert hat, daß jegliche Verletzungsmöglichkeit - auch die des Penis bei Masturbation mit dem Staubsauger - ausgeschlossen wurde.

C. ZUSAMMENFASSUNG

Es wurde über 16 Penisverletzungen bei Masturbation mit Staubsaugern berichtet, die in der Zeit von 1966 bis einschließlich September 1972 an der urologischen Klinik rechts der Isar der Technischen Universität München, des städtischen Krankenhauses Rosenheim und des Allgemeinen Krankenhauses St. Georg in Hamburg beobachtet wurden.

Nach einer Übersicht über die Anatomie des Penis, einer Abhandlung der Masturbation bei Männern und einer Beschreibung des benutzten Staubsaugertyps, folgte die Darstellung der einzelnen Fälle mit anschließender Diskussion der Ergebnisse.

Typisch für Penisverletzungen durch Masturbation mit Staubsaugern sind multiple Riß-Quetschwunden am distalen Penis. Betroffen waren meist ältere Männer mit niedrigem Bildungsniveau. Sie begaben sich zum überwiegenden Teil erst nach mehreren Stunden in ärztliche Behandlung und versuchten durch falsche Angaben die Verletzungsursache zu verheimlichen.

Eine masochistische Motivation konnte ausgeschlossen werden. Als schwerwiegende Verletzungsfolgen sind Harnröhrenatrikturen, Fistelbildung, Hypospadien, Penisdeviationen, Erektionsschwäche sowie Sensibilitätsverlust durch Narben zu nennen. Diese Spätfolgen der Masturbation mit Staubsaugern können zu Kohabitationschwierigkeiten führen und dadurch besonders bei sexuell aktiven Männern erhebliche Probleme aufwerfen.

Das Ausmaß der Verletzungen und deren Folgen betont die Notwendigkeit einer fachurologischen Behandlung. Die Versorgung muß sehr sorgfältig vorgenommen werden, um spätere Komplikationen zu verhindern. Nachkontrollen sind erforderlich.

D. LITERATURVERZEICHNIS

- (1) Allen, C. The sexual perversions and abnormalities. London University Press, 1940
- (2) Aronheim Eine seltene Betriebsverletzung des Penis. Monatsschr. f. Unfallhkl. u. Invalidenw., 12, 37 (1904)
- (3) Bauer, K. M. Notfälle der Urologie. Med. Welt 23, 44, 1972
- (4) Beach, F. A. (Hg) Sex and behavior. New York - London - Sydney 1965
- (5) Belli, R. R. Voreheliche Sexualität. Reinbek Rowohlt Verl. 1968
- (6) Bloch, I. Beiträge zur Ätiologie der Psychopathia sexualis. (T. 1-2) Dresden, Leipzig: Leipziger Verl. 1902, 1903
- (7) Bloch, I. Das Sexualleben unserer Zeit in seinen Beziehungen zur mod. Kultur. Berlin L. Marcus Verlag. Buchhand. 1909
- (8) Boeminghaus, H. Die Strikturen der Harnröhre. Ergeb. Chir. 17, 616 (1924)
- (9) Boeminghaus, H. Verletzungen der Harnorgane, Thieme Leipzig (1949)
- (10) Borkowski, J. Zur Kasuistik der Penisverletzungen. Zbl. Chir. 6, 390 Warschau 1929
- (11) Brown, J. F. The psychodynamics of abnormal behavior. New York, London, McGraw-Hill Book Co. 1940

- (12) Butterfield, O. M. Love problems of adolescens.
New York. Emerson Books 1939
- (13) Carson, W. J. Traumatic rupture of urethra.
Amer. J. Surg. 47, 328, 1940
- (14) Clausen, G. Eine seltene Genitalverletzung.
Verhandl. d. jütl. med. Ges.,
Hospitalstdende 70, 16, 1927
- (15) Clausen, J. A.,
A. H. Leighton
und R. N. Wilson Explorations in social psychiatry.
New York 1957
- (16) Comfort, A. Der aufgeklärte Eros. Plädoyer
für eine menschenfreundliche
Sexualmoral, Rowohlt Reinbek 1968
- (17) Deutsch, A. (Hg) Sex habits of American men.
New York 1948
- (18) Dexelmann, J. über einen Fall von isolierter
Skalplering des Penis und Skrotums.
Zbl. Chir. 2, 1760, 1932
- (19) Dickinson, R. L. Human sex anatomy. Williams &
Wilkins Co., Baltimore 1933
- (20) Edling, N. P. G. and
Leander, G. Contrast medium examination of
the erectile tissue of the penis
(cavernosography). Urol. Int. 18,
293 Basel 1964
- (21) Ehrlich, W. S. Two unusual penile injuries. J of
urol. 21, 239, 1929
- (22) Farkas, L. G. and
Kluzak, R. Surgical Treatment of defects of
the integument of penis and
scrotum. Bratisl. Lek. Listy 39,
562, 1959

- (23) Fleming, J. Reconstruction of the penis.
J. Urol. 104, 213 - 8 Maryland
1970
- (24) Ford, C. S. und Formen der Sexualität. Das Sexual-
Beach, F. A. verhalten bei Mensch und Tier.
Rowohlt Verl. Reinbek, 1968
- (25) Frisch, O. V. Einen Fall von ungewöhnlicher Ver-
stümmelung des Genitales. Wiener
klin. Wochenschrift 16, 28, 1905
- (26) Giese, H. (Hg) Die Sexualität des Menschen.
Handbuch der medizinischen Sexual-
forschung. Stuttgart 1968
- (27) Giese, H. und Studentensexualität. Verhalten
Schmidt, G. und Einstellung, Rowohlt, Reinbek
1968
- (28) Grot, W. von Zur Kasuistik der Penisverletzun-
gen. Med. Wschr. 6, 117, 1905
- (29) Hamilton, G. V. A research in marriage. A. and C.
Boni, New York 1929
- (30) Herwig, K., Injuries of the penile and
Blumberg, N., bulbous urethra. Milit. Med.
Hubbard, H. 135, 289 - 92, Columbia 1970
- (30) Hirschfeld, M. Sexualpathologie. Ein Lehrbuch
für Ärzte und Studenten, Bd. 1:
Geschlechtliche Entwicklungsstö-
rungen mit besonderer Berücksich-
tigung der Onanie. Marcus und We-
bers Verl. Bonn 1916.
- (32) Hirschfeld, M. Geschlechtsanomalien und Perver-
sion. Pfister, Konstanz 1952
- (33) Hoch, p. H. und Psychosexual development in
Zubin, J. (Hg) health and disease. New York 1949

- (34) Jacobs, A. Treatment of irreparable rupture of the urethra. Amer. J. Surg. 38, 278, 1942
- (35) Jutkowski Über plastische Operation am Penis und Scrotium. Anschluß an einen Fall von Schindung der männlichen Genitale. Inaug. -Diss. Breslau 1904
- (36) Kammer, W. Klinik der Penisverletzungen unter Berücksichtigung des masturbatorischen Aspektes. Inaug. -Diss. München 1972
- (37) Kendall, A., and Karafin, L. Injuries to the male genitalia. Anatomie of the male genitalia. Med. trial. Techn. Quart. 16, 69 - 74, Illinois 1969
- (38) Kinsy, Pomery, Martin Das sexuelle Verhalten des Mannes. Fischer Bücherei, Frankfurt a. M. 1970
- (39) Lejour, M., and Flament, J. Reconstruction de la Vergé apres amputation subtotal par auto-mutilation. Acta. Chir. Belg. 67, 143 - 56, Belgien 1968
- (40) Lewy, M. und Ulrich Zwei Fälle von Verletzungen der männlichen Geschlechtsorgane. Deutsch, med. Wschr. 48, 27, 1904
- (41) Mason, J. Traumatic amputation of the glans penis: a follow-up note, Pediatrics, 47, 790 - 1, Illinois 1971
- (42) Masters, W. H., und Johnson, V. E. Die sexuelle Reaktion. Rowohlt Reinbek 1970

- (43) Malmud, W., and Palmer, G. The role played by masturbation in the causation of mental disturbances. J. Nerv. and Ment. Dis. 76, 220 - 233, 366 - 379, 1932
- (44) Meares, E. J. Traumatic rupture of the corpus cavernosum. J. Urol. 105, 407 - 8, Maryland 1971
- (45) Melly, B. Ober genitale Selbstschädigung. Orv. Hertil. 74, 41, 1930
- (46) Pekovic, S. Pathologie und Therapie der Harnröhrenverletzung. Urol. Int. 10, 44, 1960
- (47) Rohlder, H. Die Masturbation. Eine Monographie für Ärzte, Pädagogen und gebildete Eltern. (4. Aufl.) Fischers medizin. Buchhandlung, Berlin 1921
- (48) Schofield, M. Das sexuelle Verhalten junger Leute. Rowohlt, Reinbek 1969
- (49) Simon, W., und Gagman, J. H. Sexuelle Außenseiter. Kollektive Formen sexueller Abweichungen. Rowohlt Reinbek 1970
- (50) Stekel, W. Onanie und Homosexualität (Die homosexuelle Neurose) Bd. II der Störung des Trieb- und Affektlebens (Die paraphatischen Erkrankungen.) Urban & Schwarzenberg, Berlin und Wien, 1920
- (51) Vermooten, V. Rupture of the urethra. A new diagnostic sign. J. Urol. 56, 228, 1948

- (52) Waterhouse, K-, and Gross, M. Trauma to the genitourinary tract:
A 5-year experience with 251 cases.
J. Urol. 101, 241 - 6, Maryland
1969
- (53) Whelan, E. P. Reconstruction of the penile
urethra following trauma.
Surg. 72, 81, 1941

Herrn Oberarzt, Priv. -Doz. Dr. E. Hertel,
danke ich für die freundliche Überlassung
des Themas und für die entgegenkommende
und großzügige Unterstützung meiner Arbeit.

LEBENS LAUF

Am 17. 2. 1943 wurde ich in Paris als Sohn der Eheleute Michael und Iwlita Alschibaja geboren.

Mein Abitur legte ich am 26. 2. 1965 in Hamburg ab. Nach 2 Semestern Naturwissenschaften begann ich im Sommersemester 1966 mein Medizinstudium an der Universität Hamburg und bestand die ärztliche Vorprüfung am 29. 3. 1969.

Das 2. und 3. klinische Semester studierte ich in Montpellier/Frankreich, um mich dann an der Medizinischen Fakultät der Technischen Universität München einzuschreiben, wo ich im Juli 1972 das Staatsexamen bestand.

Nach 1 Jahr Medizinalassistentenzeit im Allgemeinen Krankenhaus St. Georg in Hamburg arbeitete ich 2 Jahre als Assistenzarzt an der Chirurg. Klinik des Klinikums r. d. I. der TU München. Seit dem 1. 1. 1976 bin ich an der Urologischen Klinik des Klinikums r. d. I. der TU München beschäftigt.